

## Zona : mise au point et traitements actuels

F. EL HADADI\*, L. MEZNI,  
M. MEZIANE, N. ISMAILI, L.  
BENZEKRI, K. SENOUCI

### Résumé

Le zona est une dermatose virale fréquemment rencontrée lors de la pratique quotidienne (médecine de famille, urgences, dermatologie, ...). Son diagnostic est clinique et évoqué devant toute éruption vésiculeuse unilatérale métamérique. En cas d'éruption atypique (multi-métamérique, ulcérations, nécrose, atteinte bilatérale), il faudra rechercher une immunodépression (prise médicamenteuse, sérologie HIV, maladies auto-immunes). Le traitement consiste en 3 volets : symptomatique (soins locaux), curatif (antiviraux et antalgiques) et préventif basé sur la vaccination. Deux vaccins sont actuellement disponibles en Europe : le zostavax (FDA, 2006) et le shingrix. Ce dernier a été approuvé par l'agence européenne des médicaments depuis janvier 2018.

Mots clefs : Zona ; antiviraux ; vaccination

## Herpes zoster: update and treatments

### Abstract

Herpes Zoster is a viral dermatosis frequently encountered during daily practice (family medicine, emergencies, dermatology, ...), the diagnosis is clinically made in front of any unilateral metameretic vesicular eruption. If an atypical rash is noticed (multi-metameretic, ulcerations, necrosis, bilateral involvement), immunosuppression should be sought (drug intake, HIV serology, autoimmune diseases). Treatment consists of three parts: symptomatic (local care), curative (antiviral and analgesics), and preventive based on vaccination. Two vaccines are currently available in Europe: Zostavax (FDA, 2006) and Shingrix, who has been approved by the european medicines agency since January 2018.

Key words : Herpes zoster; antivirals; vaccination

Service de Dermatologie-Vénérologie, CHU Ibn Sina, Rabat. Université Mohammed V, Rabat. Maroc

\* @ : farahelhadadi1234@gmail.com

## Introduction

Le zona se définit comme une ganglioradiculonévrite postérieure aiguë due à la réactivation du virus zona varicelle (VZV) resté latent dans les neurones des ganglions nerveux. Sa fréquence, sa gravité et la sévérité des complications dépendent du terrain (sujets âgés, immunodéprimés, médicaments immunosuppresseurs, corticothérapie prolongée, ...). Certaines localisations peuvent engager le pronostic fonctionnel et altérer la qualité de vie. Il nous a paru nécessaire de faire d'une part, un rappel sur la clinique et les différentes localisations afin de pouvoir évoquer ce diagnostic même devant des formes atypiques, et d'autre part une mise au point thérapeutique pour une prise en charge globale des patients.

## Présentation clinique

Après 4 jours voire 2 semaines de phase prodromique algique faite de douleurs unilatérales lancinantes à type de brûlures ou coup de couteau avec parfois un syndrome méningé en cas de localisation céphalique, l'éruption cutanée apparaît.

## Chez l'immunocompétent

Initialement sous forme de macules érythémateuses suivie rapidement (1 à 2 jours) par l'apparition de vésicules sur le trajet d'un dermatome unique (éruption unilatérale avec arrêt net au niveau de la ligne médiane en cas de zona intercostal). Ses vésicules sont regroupées en bouquet parfois confluentes en bulles à contenu clair puis trouble, elles laissent place à des érosions puis à des croûtes. L'évolution spontanée est possible en 2 à

4 semaines laissant place à une hyperpigmentation post inflammatoire et parfois une atrophie ou cicatrice déprimée [1]. Parmi les signes accompagnateurs possibles de cette éruption restent une adénopathie unilatérale, une hypo ou anesthésie du territoire atteint.

## Chez l'immunodéprimé

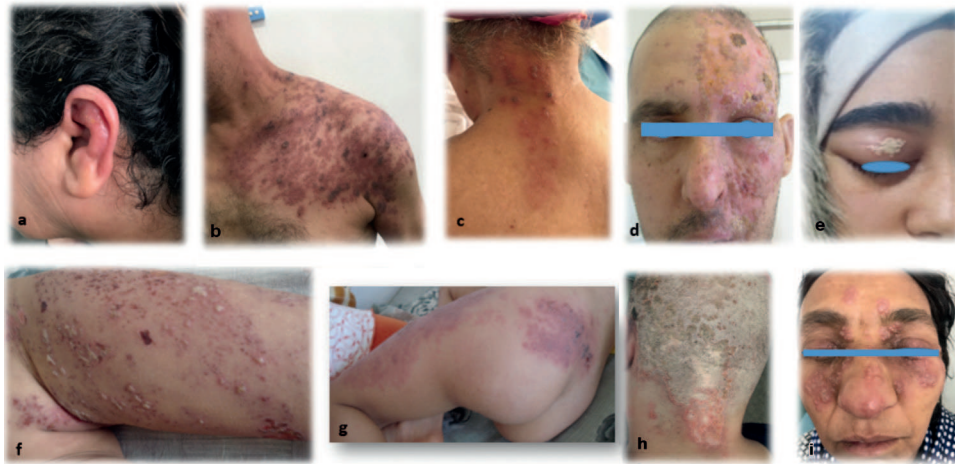
L'éruption peut intéresser plusieurs dermatomes et être bilatérale. Elle prend un aspect ulcéro-nécrotique avec parfois un œdème au niveau de la région concernée. On note la présence de multiples vésicules disséminées sur tout le corps.

## Formes topographiques

La figure 1 montre plusieurs formes topographiques. Les principales complications redoutables restent la douleur post zostérienne (l'importance de la douleur lors de l'éruption prédit le risque de douleur post zostérienne), l'insomnie, la surinfection, l'uvéite, la kératite, l'atrophie optique, l'hypo ou l'hyperpigmentation séquellaire, ...

## Explorations paracliniques

Le diagnostic est clinique. Cependant devant des formes atypiques, extensives et ulcéro-nécrotiques une amplification en chaîne par polymérase (PCR) de l'ADN viral, un cytodagnostic de Tzanck (par raclage du toit des vésicules) à la recherche de cellules ballonnantes et une sérologie VZV (élévation des IgM) peuvent être demandés.



**Figure 1:** Formes topographiques du zona (Collection du service de dermatologie-CHU Ibn Sina, Rabat)

(a) Zona auriculaire ; (b) zona cervico-brachial ; (c) zona cervico-occipital ; (d) et (e) zona ophtalmique avec œdème et rougeur oculaire ; (f) (g) zona lombo-sciatique ; (h) ulcérations creusantes de zona recouvertes de croûtes chez une patiente VIH + ; (i) éruption bilatérale (en miroir) chez une patiente lupique

## Traitements et recommandations

Le traitement est tout d'abord symptomatique. Il permet de diminuer la charge virale, de lutter contre l'infection, la douleur et le prurit.

- Les mesures d'hygiène sont toujours de mise : lavage quotidien à l'eau et au savon ou un pain dermatologique. Préférer des douches courtes au bain à une température de 32° afin d'éviter d'aggraver l'inflammation (par vasodilatation) et le prurit (par dessèchement cutané lié à l'effet détergent de l'eau chaude).
- Les antiseptiques locaux (chlorhexidine) sous forme de spray, crème ou gel lavant doivent être utilisés pendant une courte durée de 5 jours à raison d'une fois par jour.
- Les antibiotiques locaux à base de mupirocine (active sur le staphylocoque et streptocoque) ou l'acide fusidique (actif sur le staphylocoque) que si les lésions sont surinfectées.
- Les crèmes cicatrisantes à base d'acide hyaluronique, sulfate de zinc ou de cuivre-zinc, sont souvent bien tolérées avec une activité anti-inflammatoire et permettent une meilleure cicatrisation.

- Afin de limiter le prurit on préconise le port de vêtement en coton large, de couper les ongles et dans certains cas des antihistaminiques à visée sédatrice surtout si insomnie.

- En cas de zona ophtalmique un examen ophtalmologique doit systématiquement être fait, la mise sous larmes artificielles est obligatoire.

Chez l'immunocompétent [2], le traitement antiviral est indiqué chez le sujet > 50 ans, une éruption dans les 72h, en cas de zona ophtalmique quel que soit l'âge et si facteurs de risques d'algies post zostériennes :

- Aciclovir (comprimé 800 mg 5x/j) pendant 7-10 jours
- Ou le valaciclovir (2 comprimé 500 mg soit 1 g 3x/j) pendant 7-10 jours
- Ou encore le famciclovir : 1 comprimé x 3/j (non disponible au Maroc)

Nous proposons le valaciclovir dans notre contexte pour une meilleure observance du traitement et ne pas oublier d'adapter sa posologie chez le sujet âgé

en fonction de la clairance créatinine si l'insuffisance rénale est associée.

On traitera par voie orale l'immunodéprimé si le tableau clinique est non compliqué et si l'éruption est monométamérique. En cas de zona ophtalmique non sévère, il faudra passer à la voie intraveineuse si le tableau est compliqué, s'il y a une atteinte neurologique, une uvéite, une rétinite nécrosante, ... à la posologie d'aciclovir 10-15 mg/kg/8h pendant au minimum 14 jours.

Chez la femme enceinte [3], les antiviraux traversent la barrière placentaire. La posologie utilisée habituellement est celle recommandée chez l'adulte soit 3 g /jour de valaciclovir, mais hors AMM. L'aciclovir et le valaciclovir sont considérés comme des antiviraux sans danger pendant la grossesse.

Le traitement de la douleur [4] lors de l'éruption est différent de la névralgie post zostérienne. Lors de la poussée : commencer par un antalgique palier 1 ou palier 2 (paracétamol + codéine). Si la douleur est intense, passer aux morphiniques faibles (tramadol), aux opiacés, parfois à la corticothérapie s'il y a une nécrose rétinienne suspectée. Certains antalgiques topiques ont été proposés : crèmes à base de calamine, lidocaïne ou encore la capsaïcine. Pendant la phase d'algies post zostérienne [5], les antidépresseurs tricycliques (amitriptyline) sont utilisés en 1<sup>ère</sup> intention 25 mg, 1/2 comprimé le soir jusqu'à 4 comprimés/jour. La gabapentine et la carbamazépine ont également été proposées.

## Prévention

Deux vaccins sont actuellement utilisés [6] (non disponibles au Maroc) :

- Un vaccin recombinant non vivant "Shingrix" [7] approuvé depuis le mois de janvier 2018. Il est recommandé aux personnes âgées de plus de 50 ans et serait efficace à 97 % pour prévenir le zona. Si la maladie se développe chez une personne déjà vaccinée, le risque de névralgie post zostérienne diminue de 90 %. Il peut aussi être proposé chez

les patients ayant reçu une vaccination par le Zostavax auparavant. La protection offerte par ce vaccin serait maintenue pendant au moins 4 ans après la vaccination. Selon plusieurs experts (UK et US *guidelines*), l'utilisation du Shingrix est préférable au Zostavax à raison de deux injections intramusculaires à 2-6 mois d'intervalle pour assurer une protection de longue durée. Il peut être utilisé chez des patients atteints de maladies auto-immunes et les moins de 50 ans immunodéprimés.

- Le 2<sup>ème</sup> vaccin Zostavax, (virus vivant atténué) (FDA, 2016) [8] est utilisé chez les personnes âgées de 50 ans et plus. Son efficacité pour prévenir le zona est d'environ 50 % et le risque de névralgie est diminué de 67 %. Une seule dose de ce vaccin est recommandée : injection sous cutanée avec une durée de protection de 5 ans. Il est contre-indiqué chez les patients immunodéprimés, les enfants et la femme enceinte.

## Points essentiels

- Le Zona a plusieurs formes topographiques (cervico-occipital, lombo-fémoral, ophtalmique, auriculaire, ...).
- Le diagnostic est clinique. Il faut y penser devant toute éruption vésiculo-bulleuse aiguë douloureuse. Toute éruption atypique, ou la survenue chez un adulte jeune doit faire rechercher une immunodépression.
- Les soins locaux sont la pierre angulaire du traitement.
- Le valaciclovir est préférable aux autres antiviraux à la dose de 3 g/j chez l'immuno-compétent.
- Le traitement de la douleur aiguë (paracétamol, codéine, ...) varie du traitement de la douleur post zostérienne (amitriptyline, gabapentine, ...).
- Deux vaccins sont disponibles en Europe depuis 2018 : Zostavax et Shingrix. Selon les UK et US *guidelines*, le shingrix est conseillé car il serait efficace à 97 % pour prévenir le zona et diminuerait le risque de névralgie post zostérienne de 90 %.

## Conclusion

Le zona est un motif fréquent de consultation (généralistes, gériatres, dermatologues, ophtalmologues, ...). Sa prise en charge doit être rapide et adaptée afin d'éviter les complications neurologiques et ophtalmologiques. Deux vaccins ont été approuvés en 2018. Ils assurent une protection durable d'environ 4 ans et permettent une diminution des douleurs post zostériennes surtout chez le sujet âgé.

## Conflit d'intérêt

Les auteurs déclarent n'avoir aucun lien d'intérêt.

## Références

1. Le P et al. Herpes zoster infection. *BMJ*. 2019;364:k5095.
2. Albercht MA. Treatment of herpes zoster in the immunocompetent host. *Uptodate*. 2019. Disponible sur: <<https://www.uptodate.com/contents/treatment-of-herpes-zoster-in-the-immunocompetent-host>>.
3. Charlier C et al. Varicelle, zona et grossesse. *Presse Med*. 2014;43(6P1):665-75.
4. Hüning S et al. Therapy of herpes zoster and postherpetic neuralgia. *Hautarzt*. 2019;70(8):645-56.
5. Cohen JI. Clinical practice: herpes Zoster. *N Engl J Med*. 2013; 369(3):255-63.
6. Mospan CM et al. What are the new vaccination recommendations for herpes zoster?. *JAAPA*. 2018;31(10):14-5.
7. Heineman TC et al. Understanding the immunology of Shingrix, a recombinant glycoprotein E adjuvanted herpes zoster vaccine. *Curr Opin Immunol*. 2019;59:42-8.
8. Guo A et al. Ten years of experience with herpes zoster vaccine in primary care- how attitudes and practices have changed and what it may mean for a new zoster vaccine. *Vaccine*. 2019;37(37):5509-12.

